症例

年齢・性別：40歳代、男性

既往歴：特記なし

現病歴：特定健診の際、エコー検査で左甲状腺に約1cmの甲状腺腫を認めた。精査のため当院へ紹介。

検体：甲状腺穿刺吸引細胞診

エコー画像

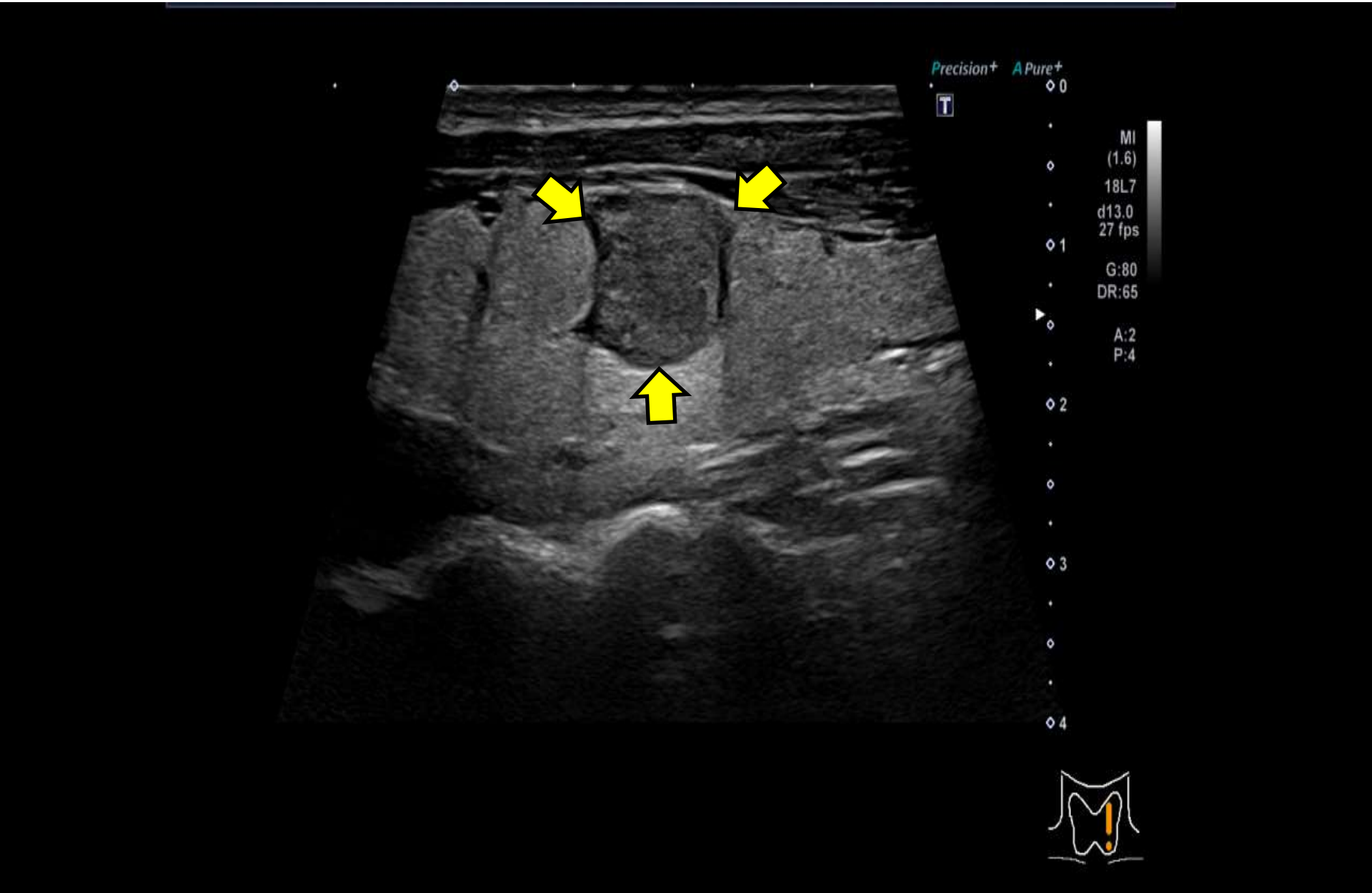

エコー画像

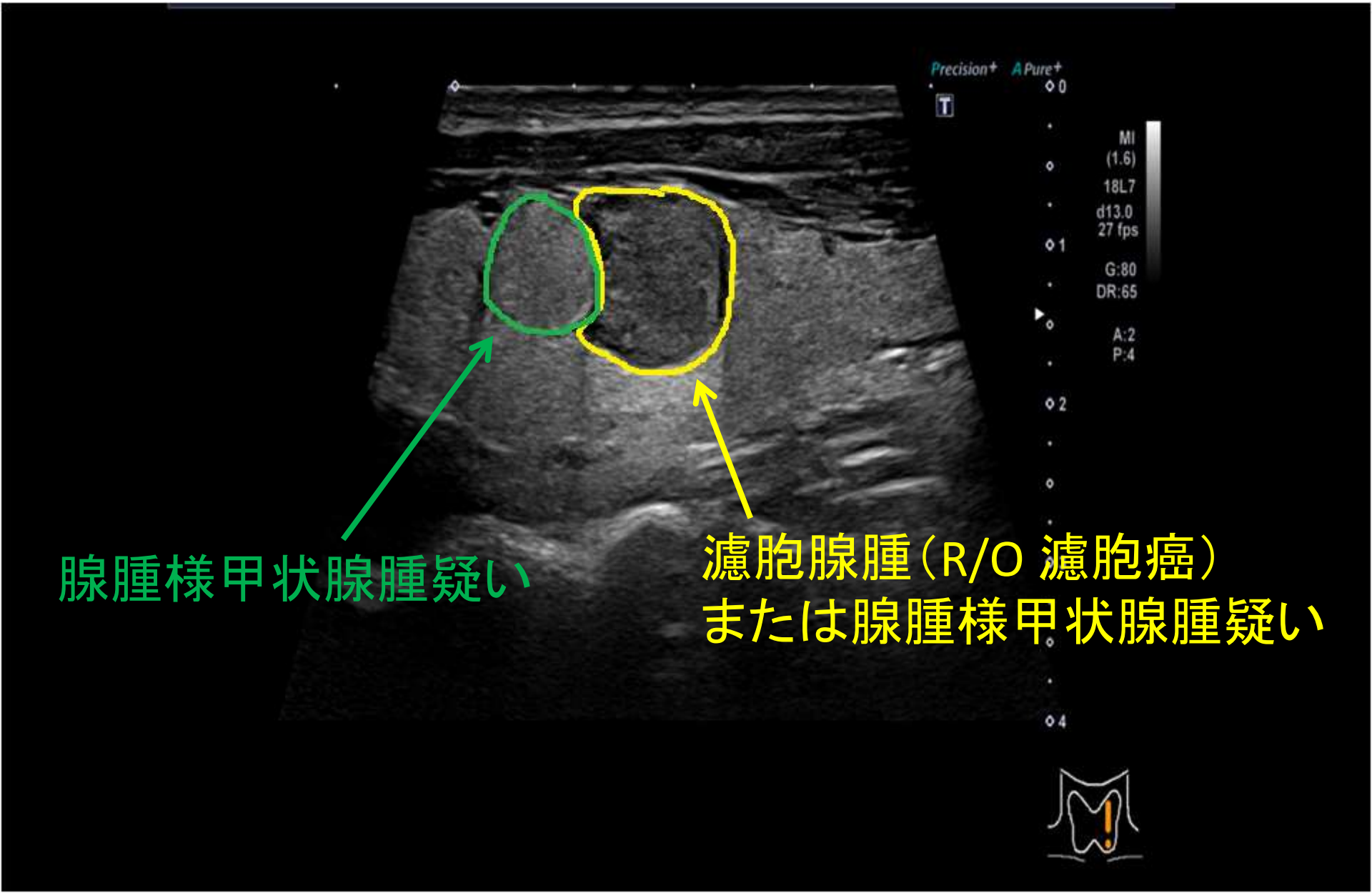
Precision+
A Pure+
MI
(1.6)
18L7
d13.0
27 fps
G:80
DR:65
A:2
P:4
腺腫様甲状腺腫疑い
濾胞腺腫（R/O 濾胞癌）
または腺腫様甲状腺腫疑い

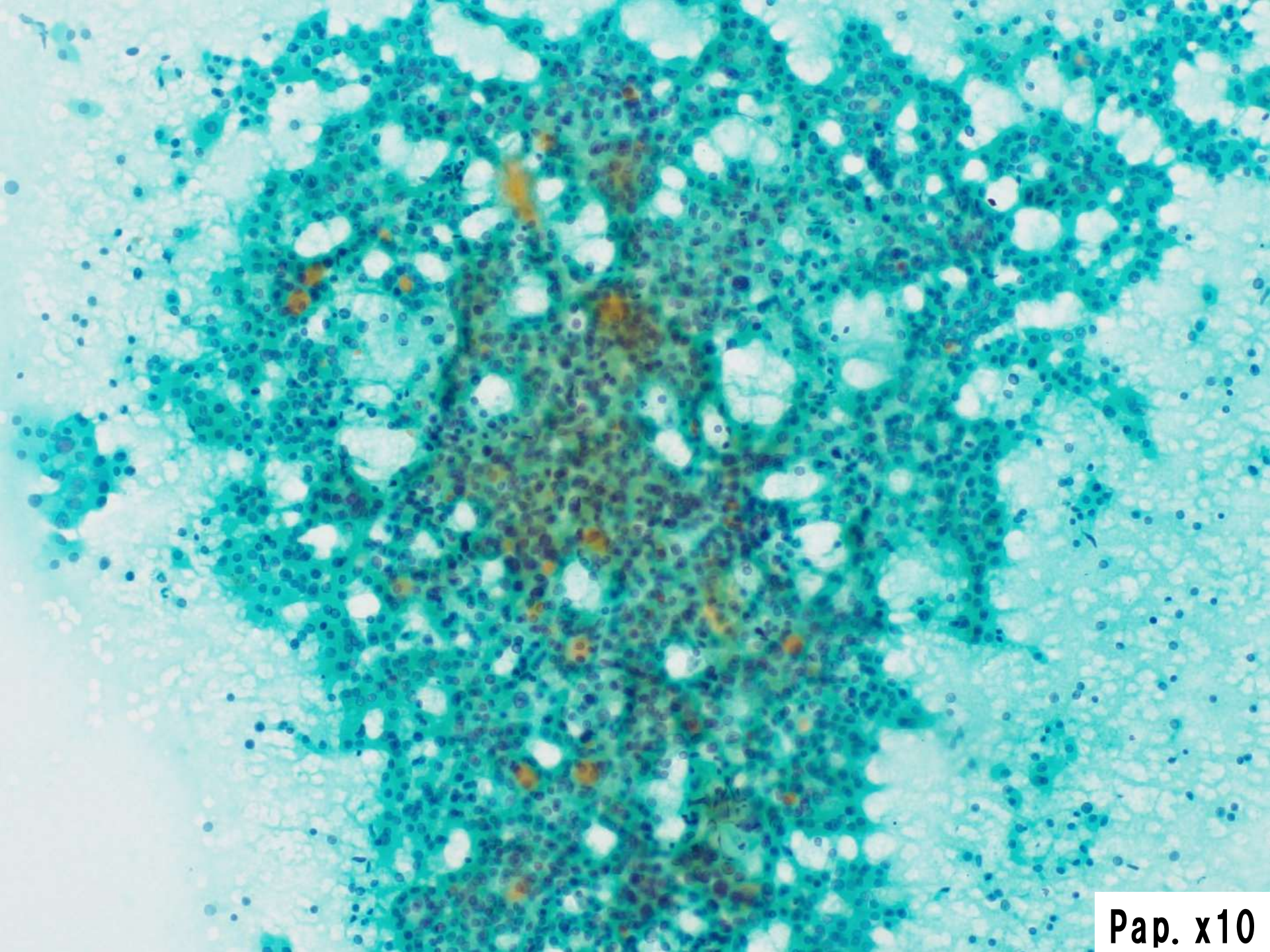
Pap. x10

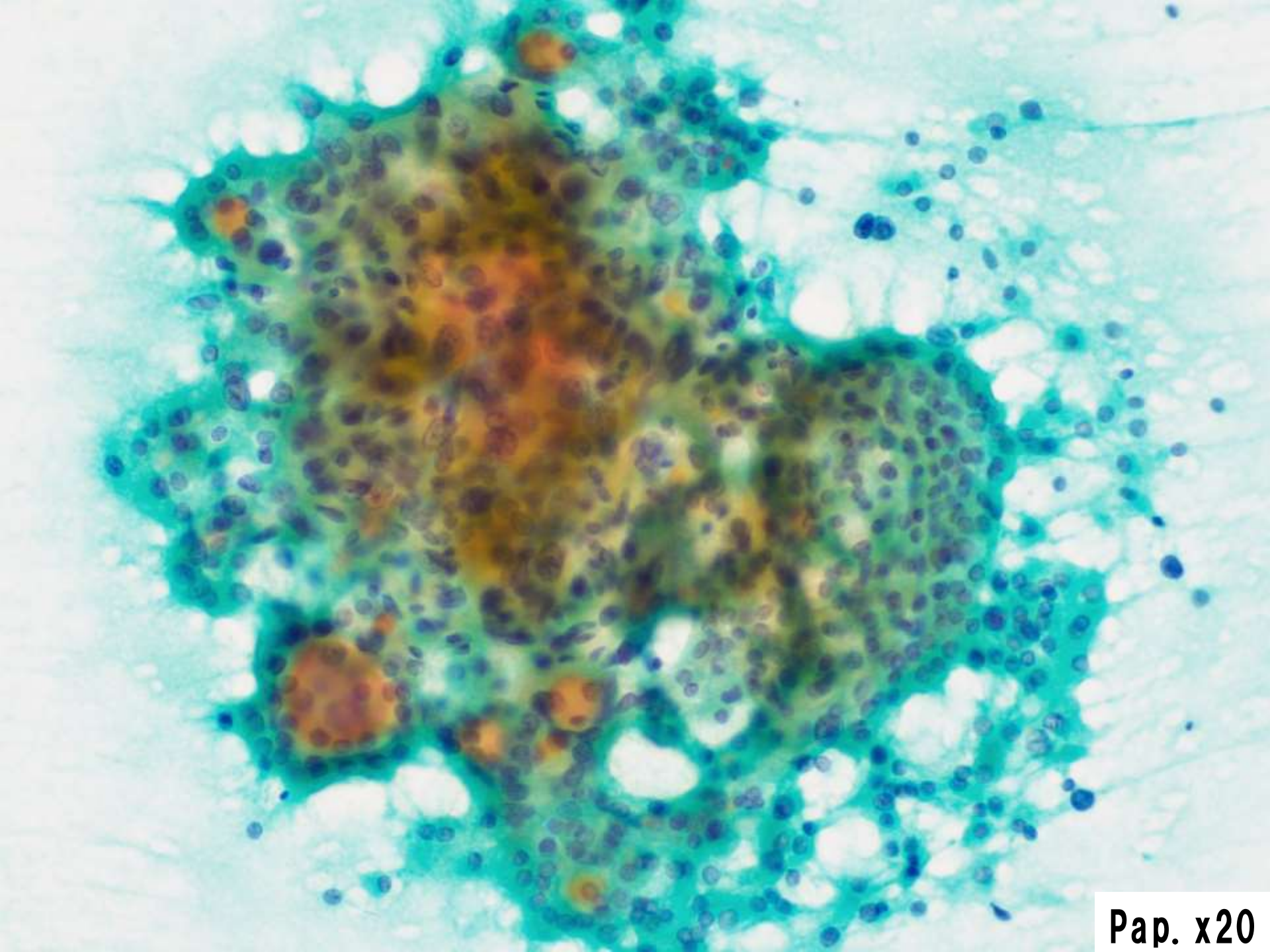
Pap. x20

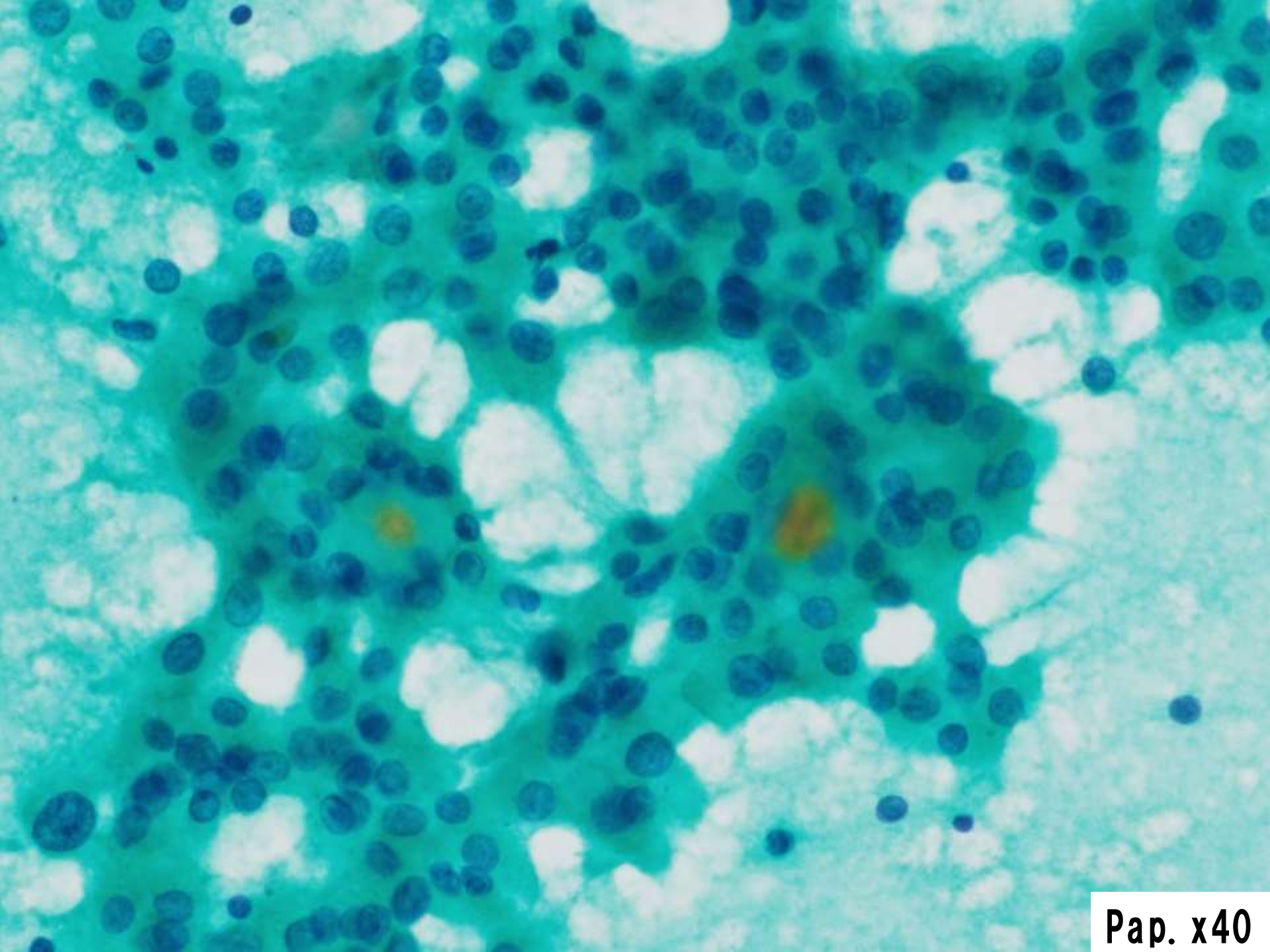
Pap. x40

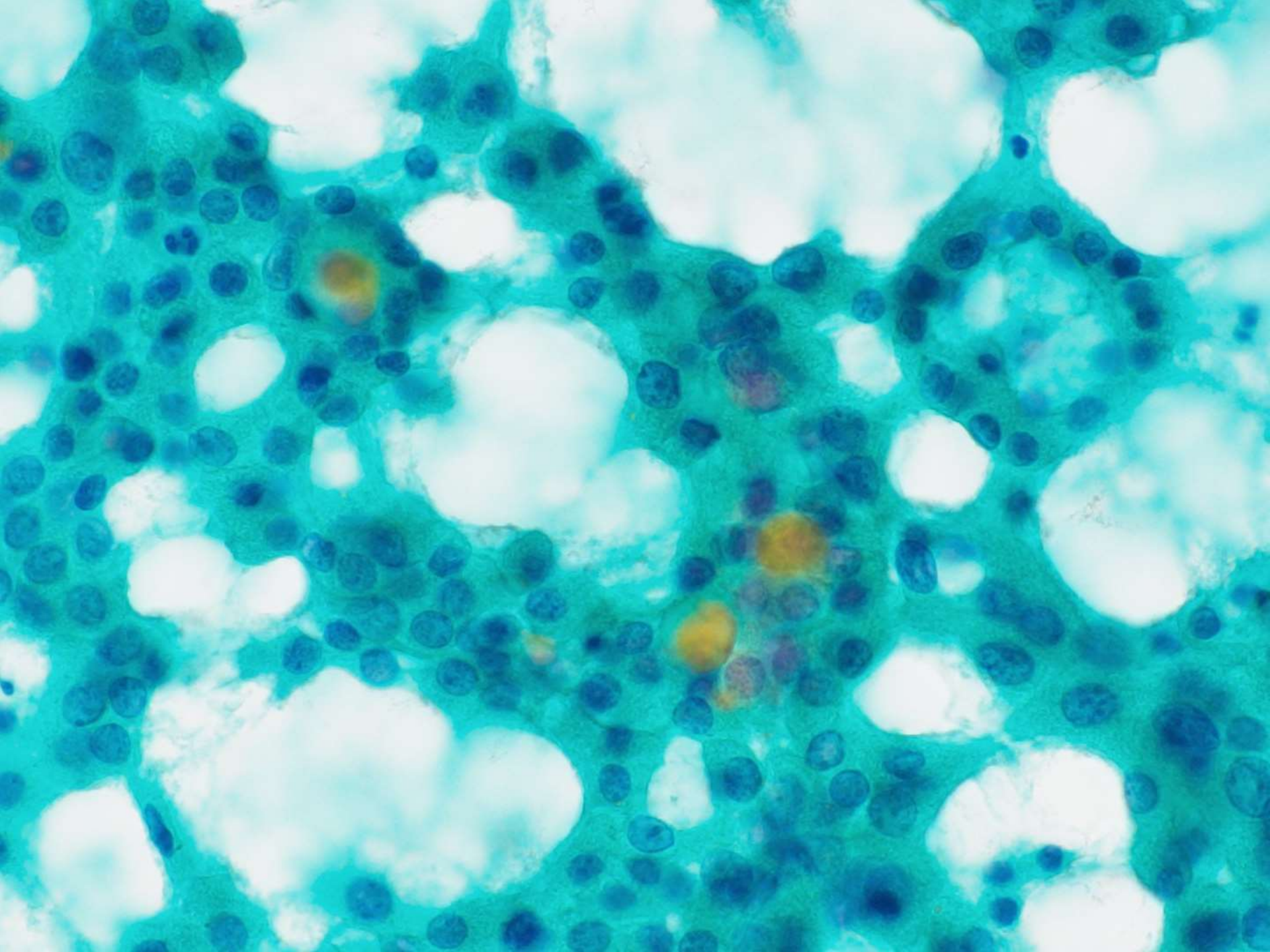

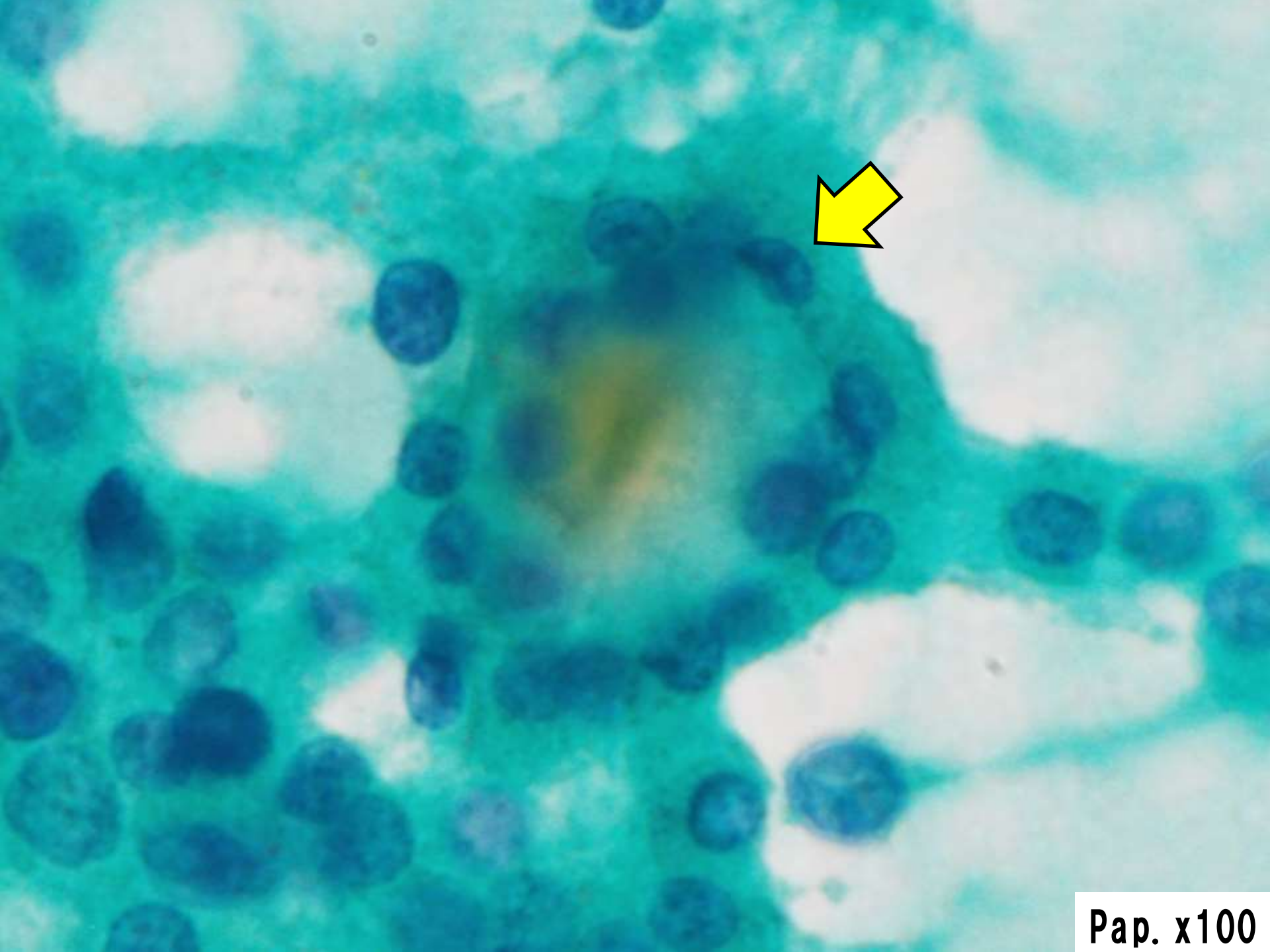
Pap. x100

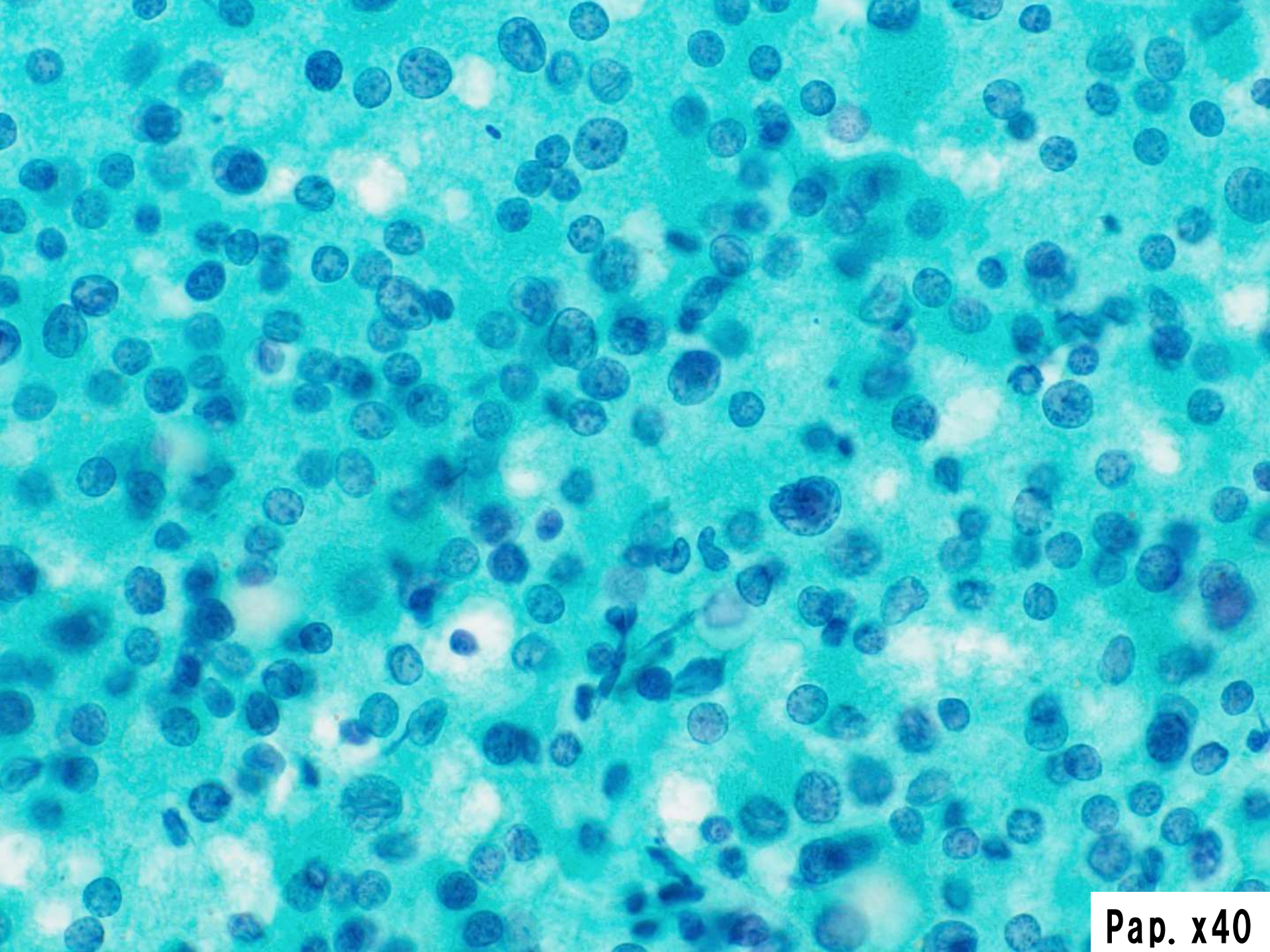
Pap. x40

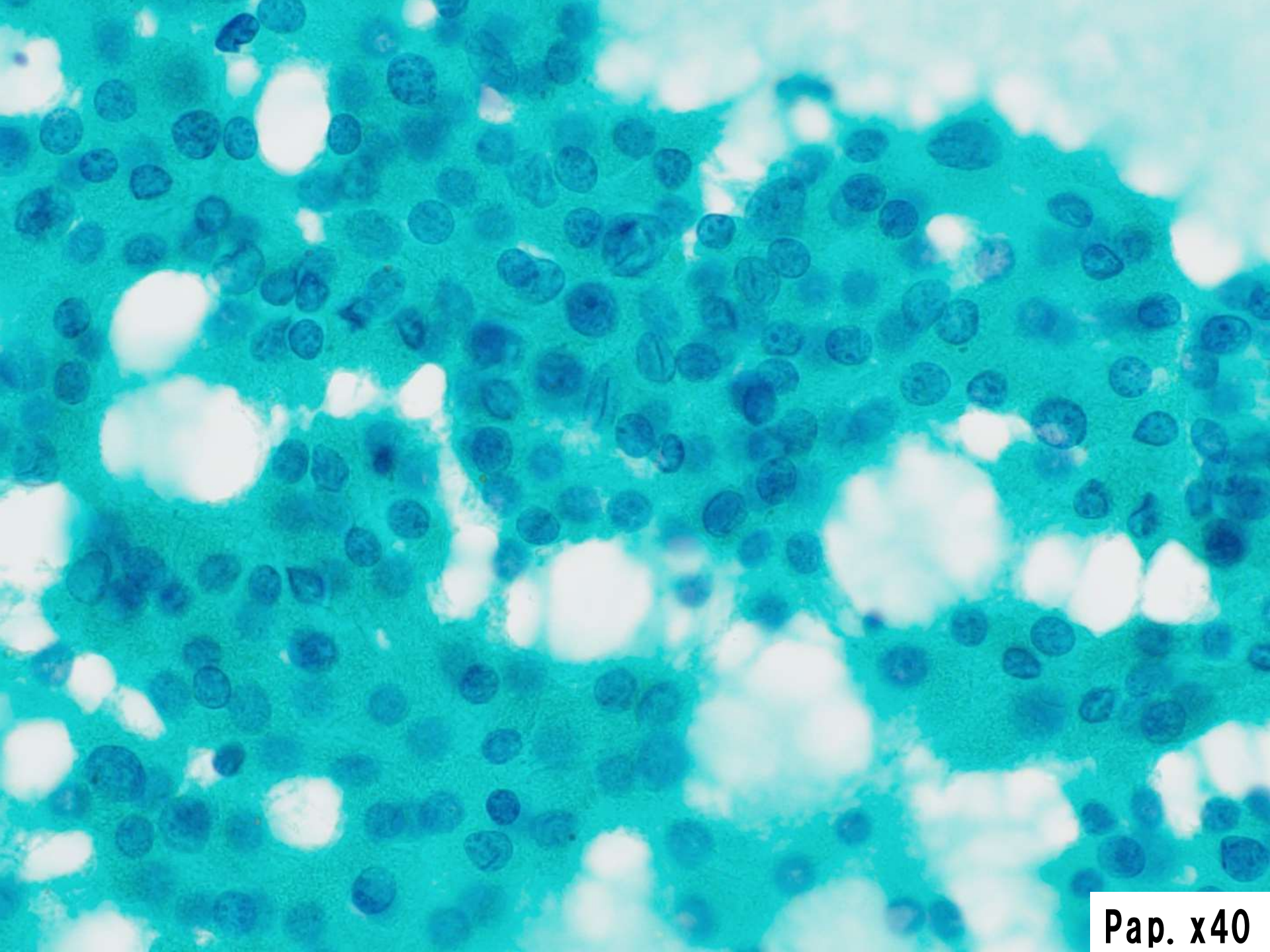
Pap. x40

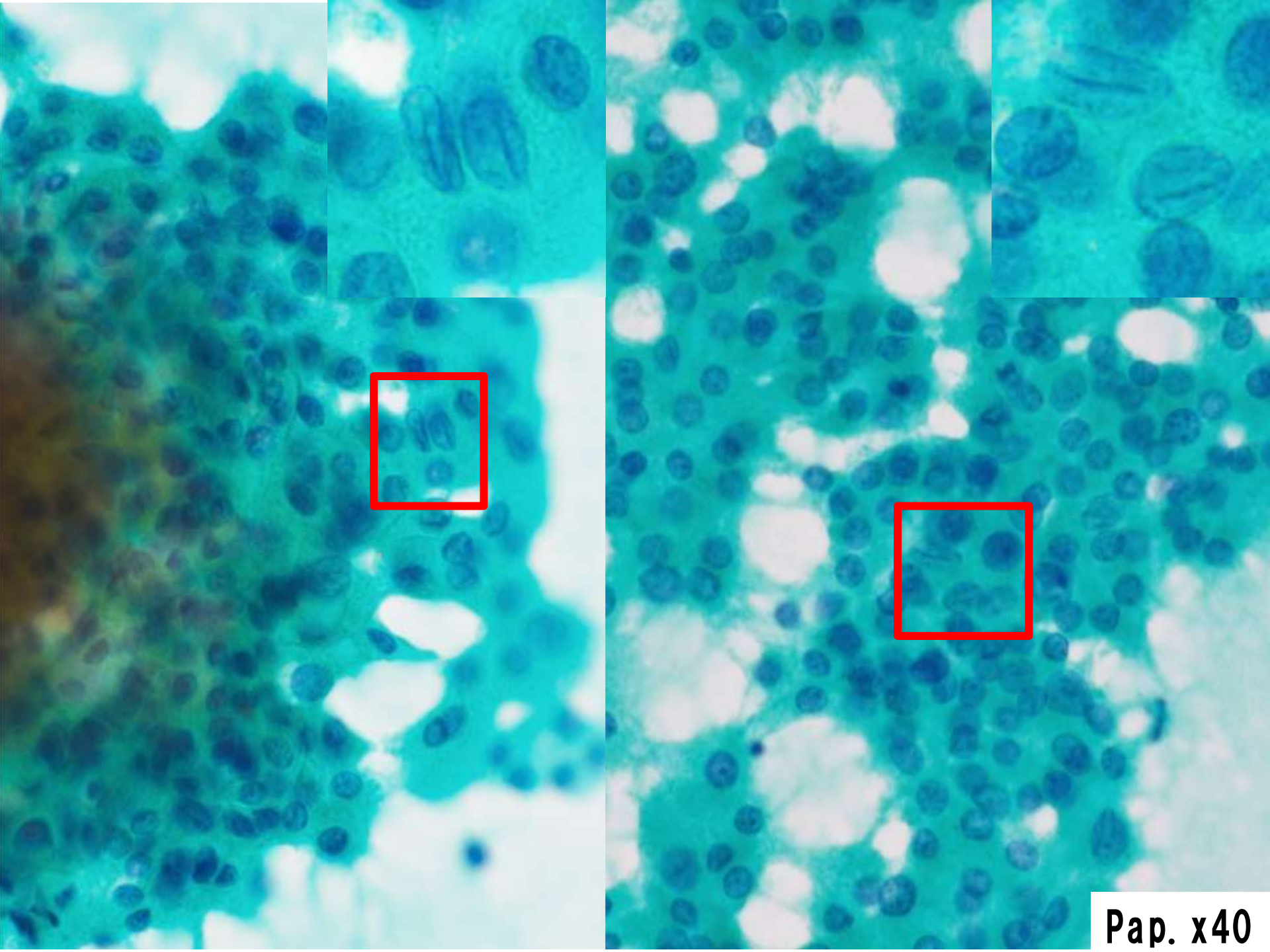
Pap. x40

細胞診断

判定：Suspicious

papillary carcinomaを疑う核所見を認めるが、典型的な papillary carcinoma の像ではないため、悪性との断定が困難。

甲状腺左葉切除＋D1郭清が施行

切除腫瘤のホルマリン固定後の肉眼像

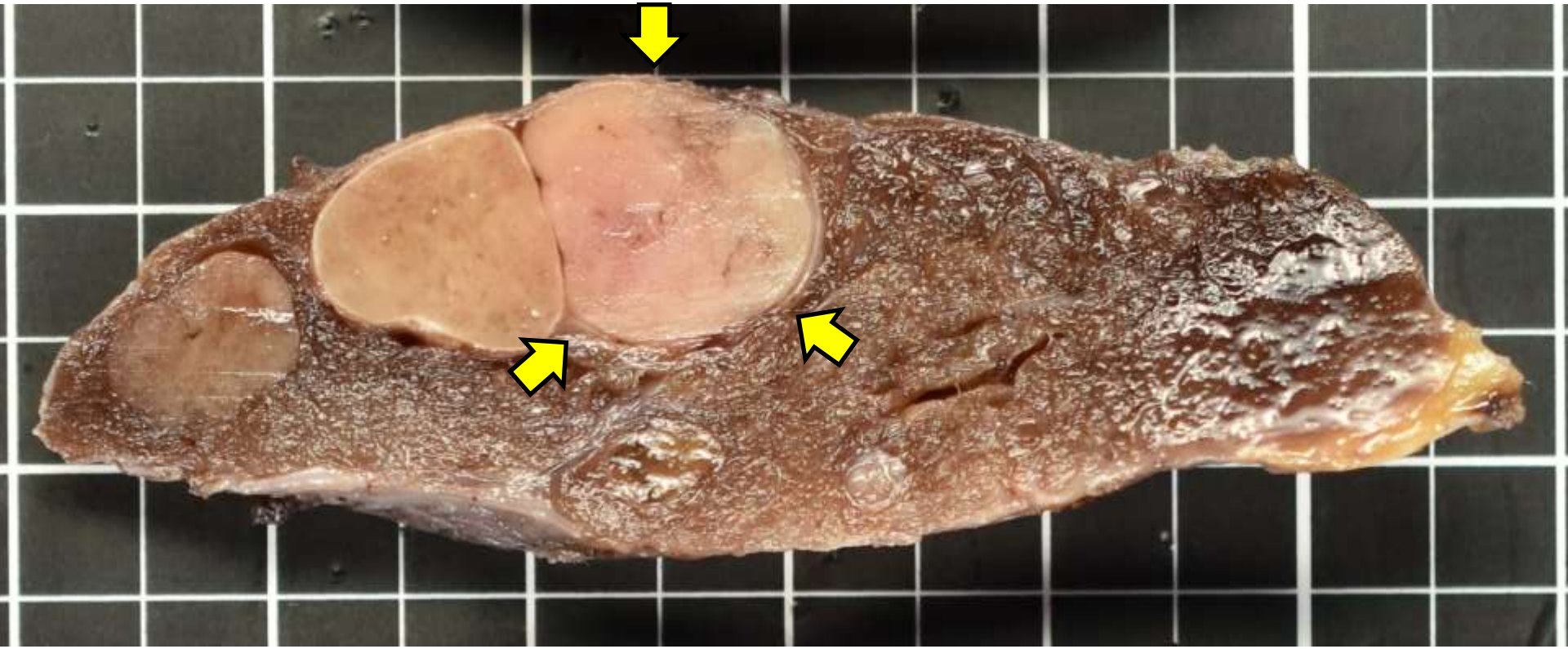



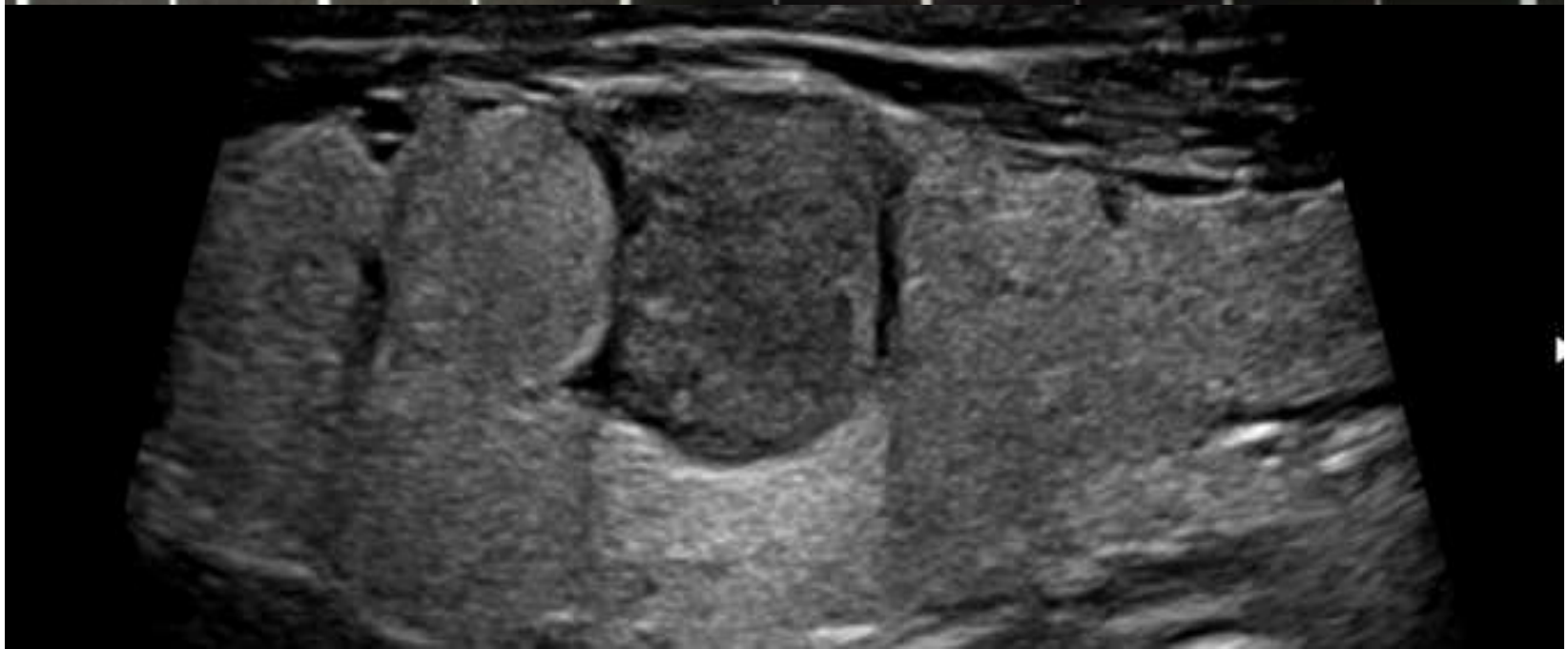

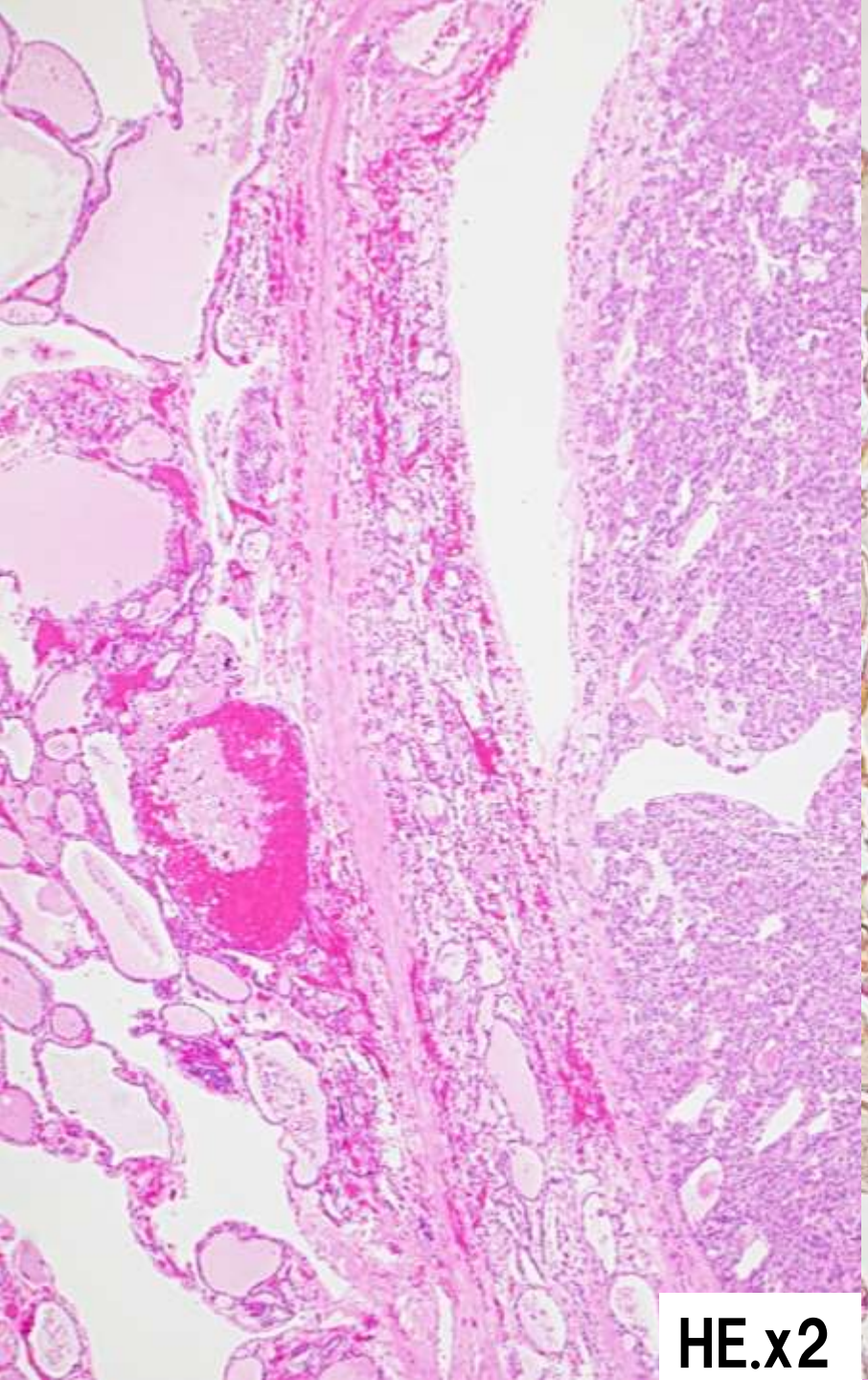
HE.x2

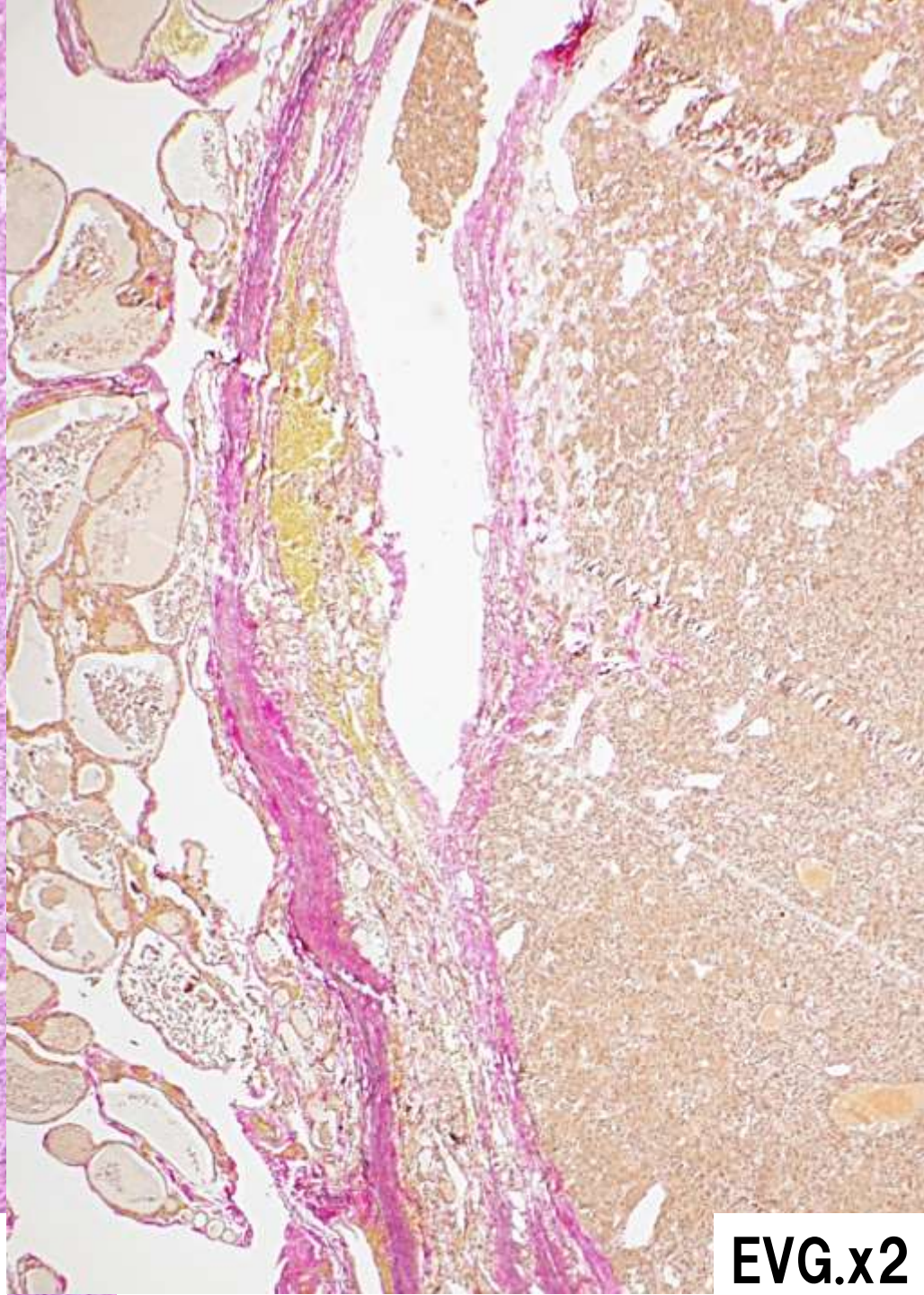
EVG.x2

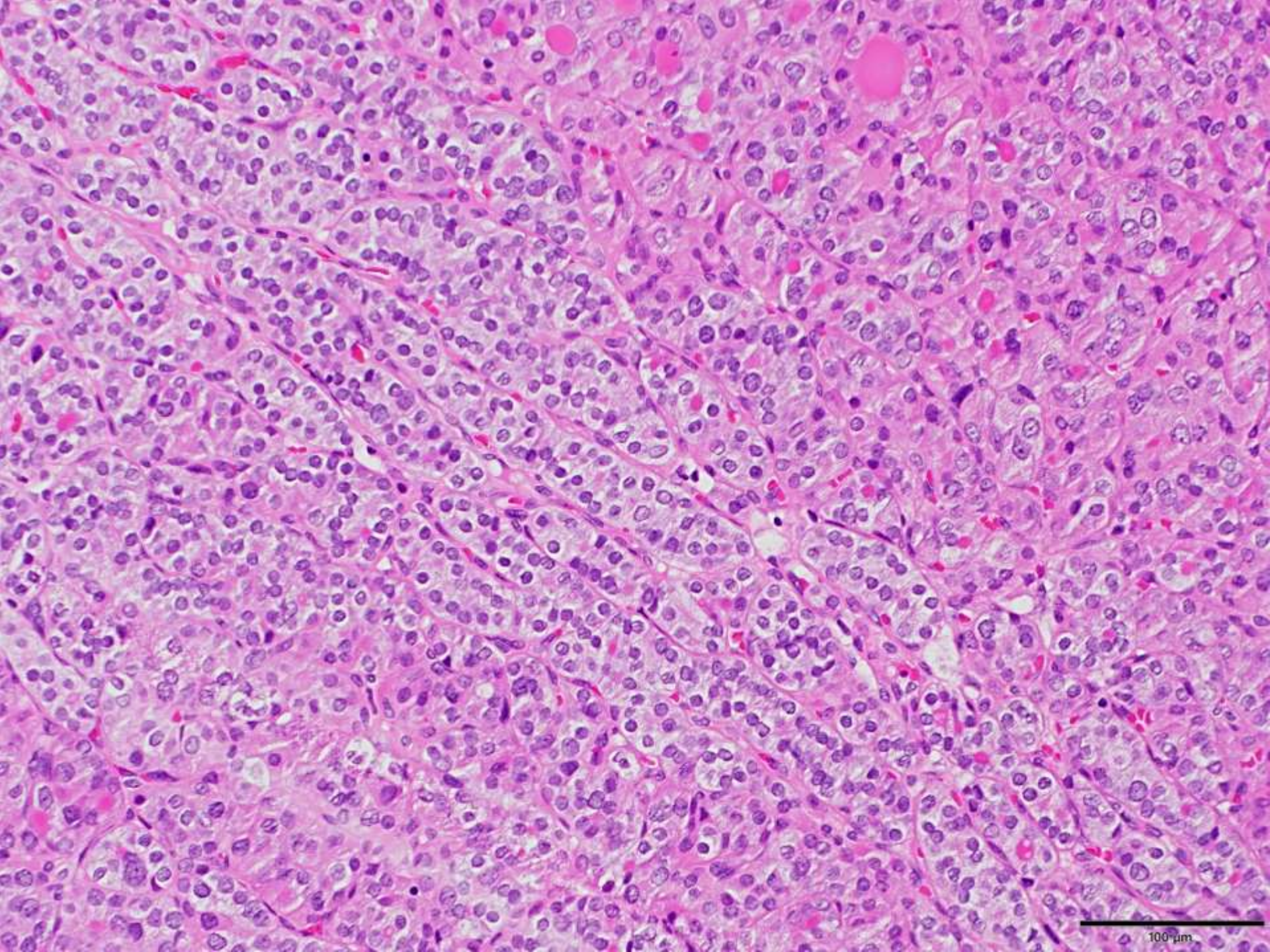
100 µm

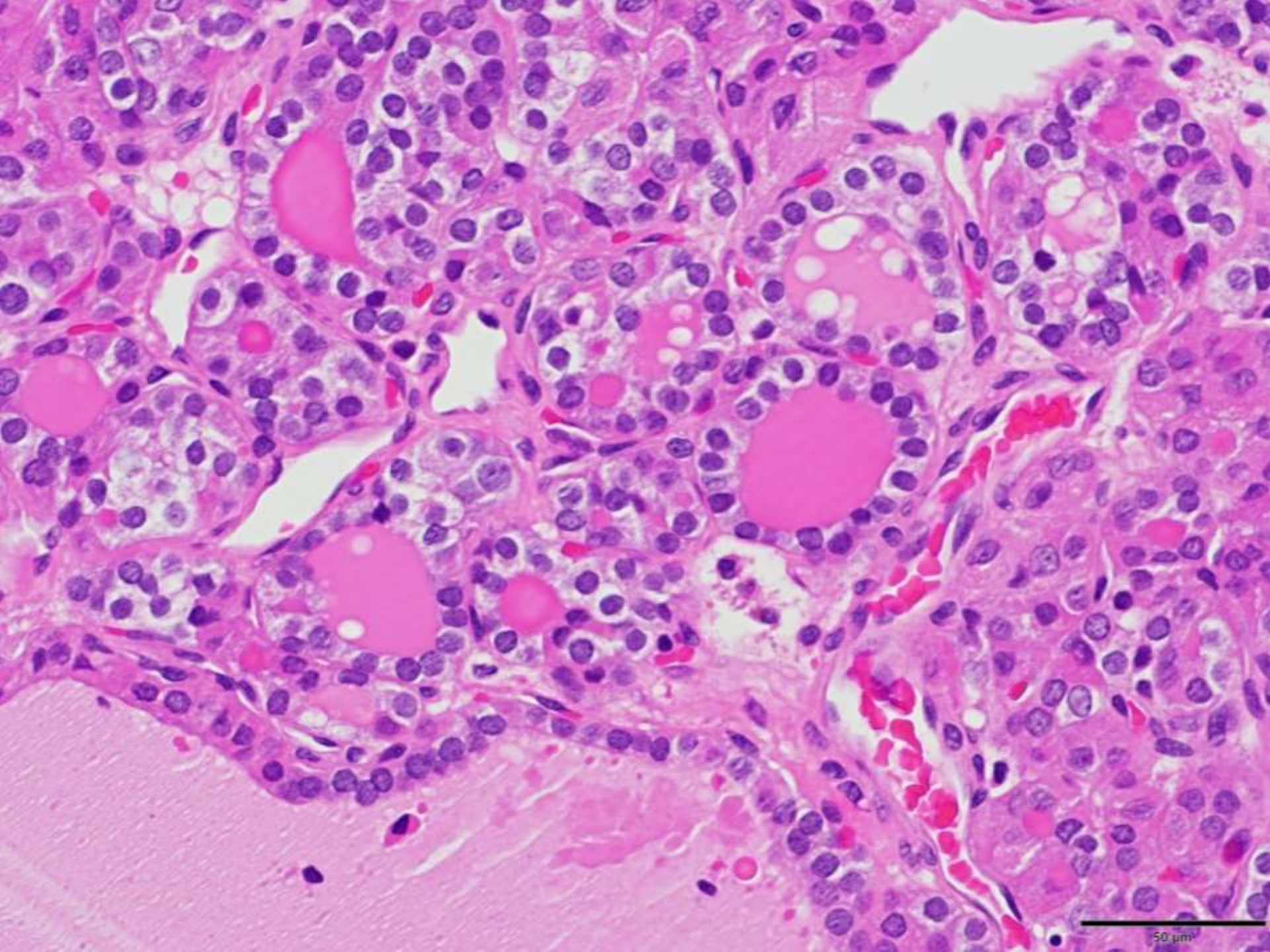
50 µm

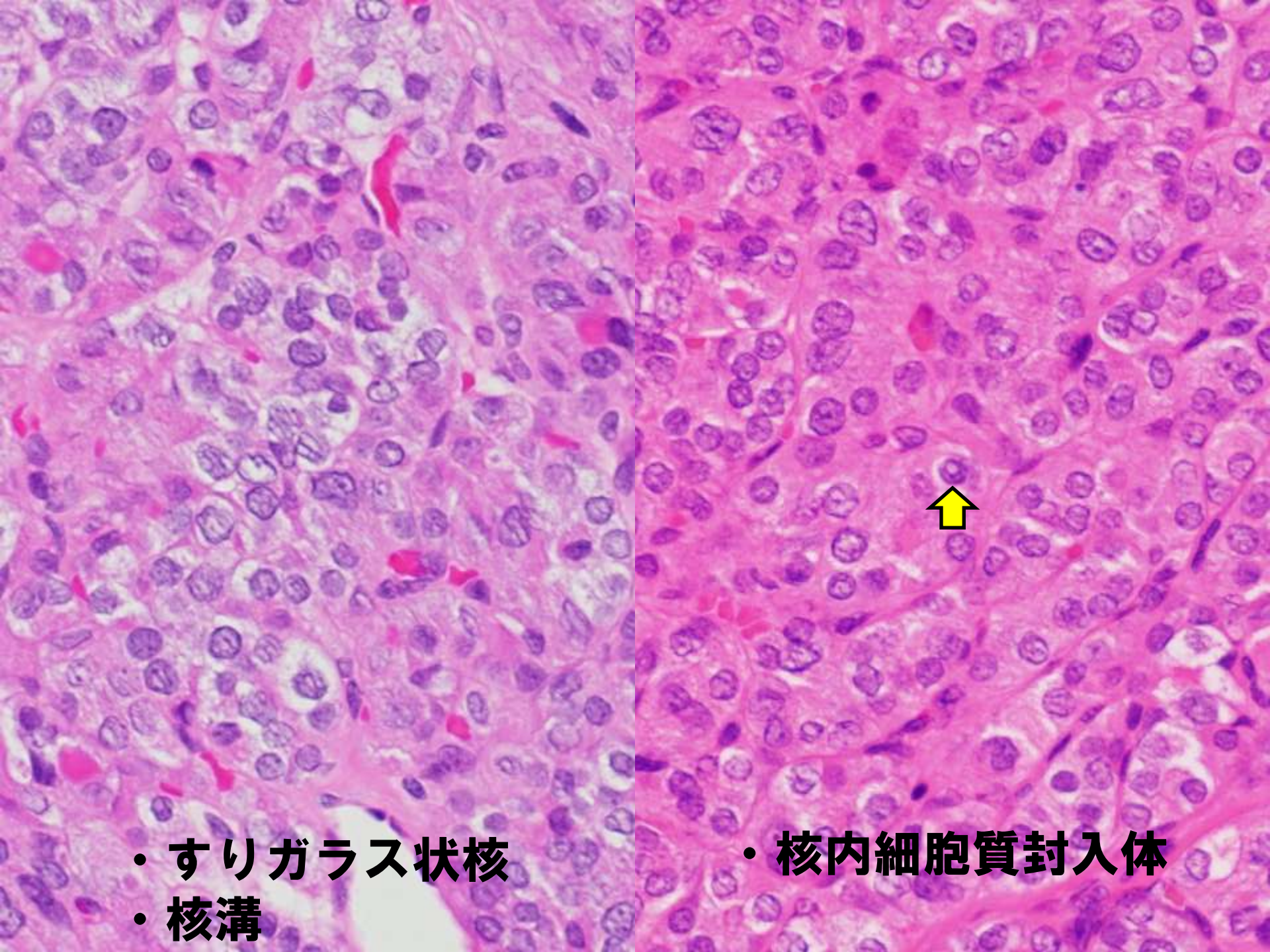
・すりガラス状核
・核溝
・核内細胞質封入体

病理診断

NIFTP
（Non-invasive follicular thyroid neoplasm with papillary-like nuclear features / 乳頭癌様核所見を伴う非浸潤性濾胞型腫瘍）

回答選択肢

1. 亜急性甲状腺炎
2. 腺腫様甲状腺腫
3. NIFTP（乳頭癌様核所見を伴う非浸潤性濾胞型腫瘍）
4. 濾胞性腫瘍
5. 乳頭癌（濾胞型乳頭癌を除く）
6. 未分化癌
7. 硝子化索状腫瘍

甲状腺の組織型分類（甲状腺癌取扱い規約 第9版）

1.腫瘍様病変

2.良性腫瘍

3.低リスク腫瘍

a.乳頭癌様核所見を伴う非浸潤性濾胞型腫瘍（NIFTP）

b.悪性度不明な腫瘍（UMP）

c.硝子化索状腫瘍

4.悪性腫瘍

5.その他の腫瘍

6.その他の甲状腺疾患

乳頭癌様核所見を伴う非浸潤性濾胞型腫瘍（Noninvasive follicular thyroid neoplasm with papillary -like nuclear features:NIFTP）

浸潤性増殖のない被包性濾胞型腫瘍の中で乳頭癌の核所見があるか疑わしい腫瘍

【組織学的診断基準（WHO第５版）】

- 被包化された境界明瞭な結節
- 濾胞構造からなる
- 乳頭状増殖＜１％
- 乳頭癌に特徴的な核所見を有する。（核スコア２－３）
- 血管浸潤や被膜浸潤、腫瘍壊死、砂粒体なし
- 核分裂像　2㎜2中3以上なし
- 充実性・索状・島状増殖パターン＜30％
- 濾胞型乳頭癌以外の乳頭癌亜型なし
- BRAFとNRASの免疫組織化学的あるいは分子的検索が望ましい。

乳頭癌の核診断スコア

核所見	スコア なし・不十分	 あり・十分
核の大きさ・核形 ・核腫大 ・卵円形核 ・重畳核	0	1
不整形核膜 ・核外縁の不整 ・核の溝 ・核内細胞質封入体	0	1
核クロマチン ・淡明核 ・クロマチン辺縁化 ・すりガラス状核	0	1

【被包性濾胞型腫瘍の基準（第５版WHO分類）】

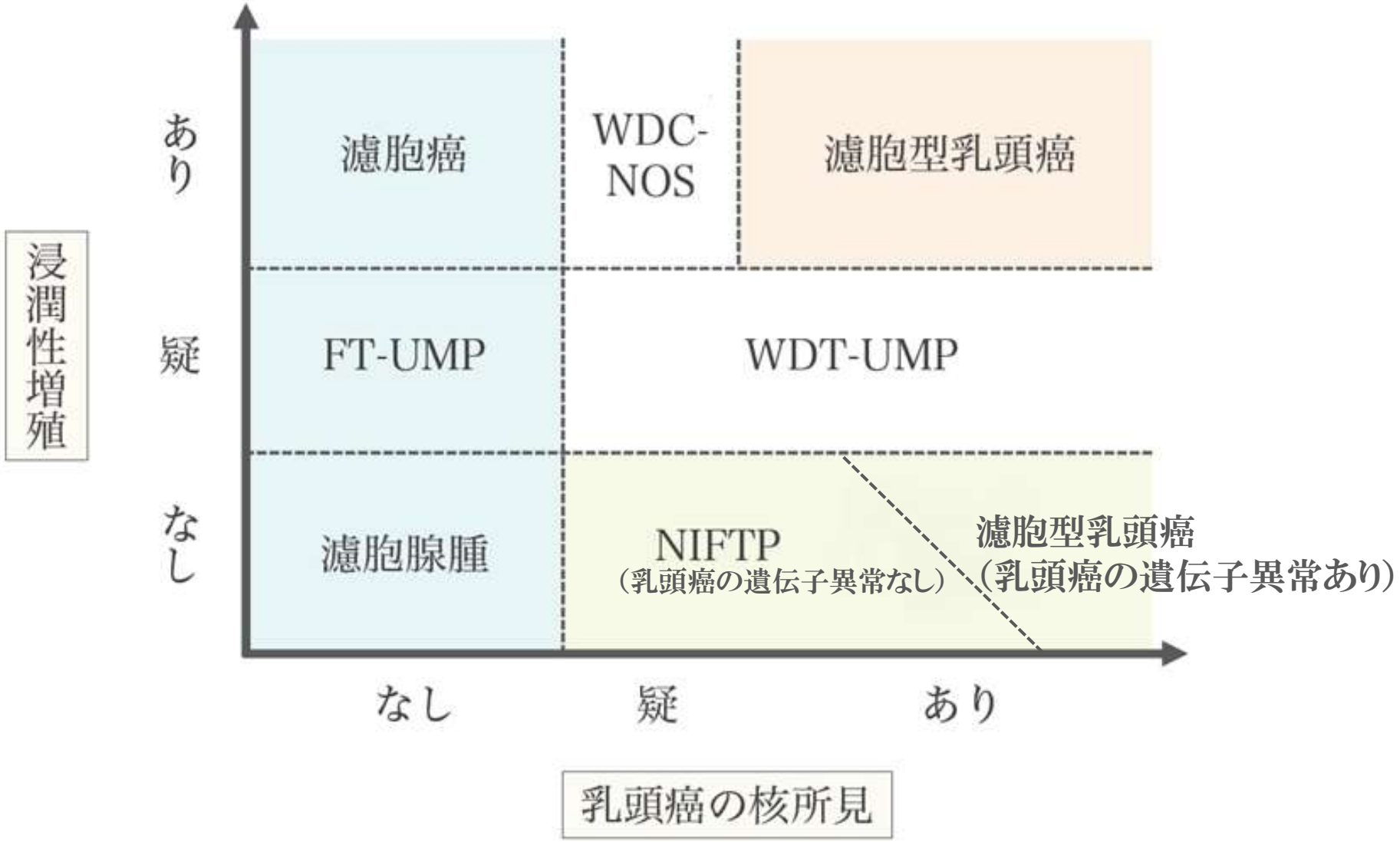

NIFTPの細胞所見

- 背景のコロイドは乏しく、壊死や石灰化はみられない。
- 平面的～軽度重積性を示す集塊状や散在傾向で出現
- 集塊は小濾胞様構造が散見され、明らかな乳頭状は見られない。
- 細胞密度は低い集塊も多い
- 核は比較的小型で単調
- スリガラス状の核
- 核溝、ごく少数の核内細胞質封入体あり

NIFTP vs 濾胞型乳頭癌　vs 乳頭癌

	NIFTP	濾胞型乳頭癌	乳頭癌
核内細胞質封入体	63%	65%	93%
核溝	100%	93%	100%
すりガラス状クロマチン	97%	98%	99%
真の乳頭状集塊	0%	0%	62%
シート状集塊	57%	40%	100%
小濾胞構造	100%	100%	46%
コロイド小球体	86%	79%	41%
ロービーコロイド	0%	0%	29%
多核巨細胞	0%	2%	48%
石灰化小体	0%	0%	8%
嚢胞様背景	0%	5%	18%

Takashi Koshikawa, et al.Important cytological findings for distinction between follicular variant and conventional papillary thyroid carcinoma, including noninvasive follicular thyroid tumors with papillary-like nuclear features

亜急性甲状腺炎

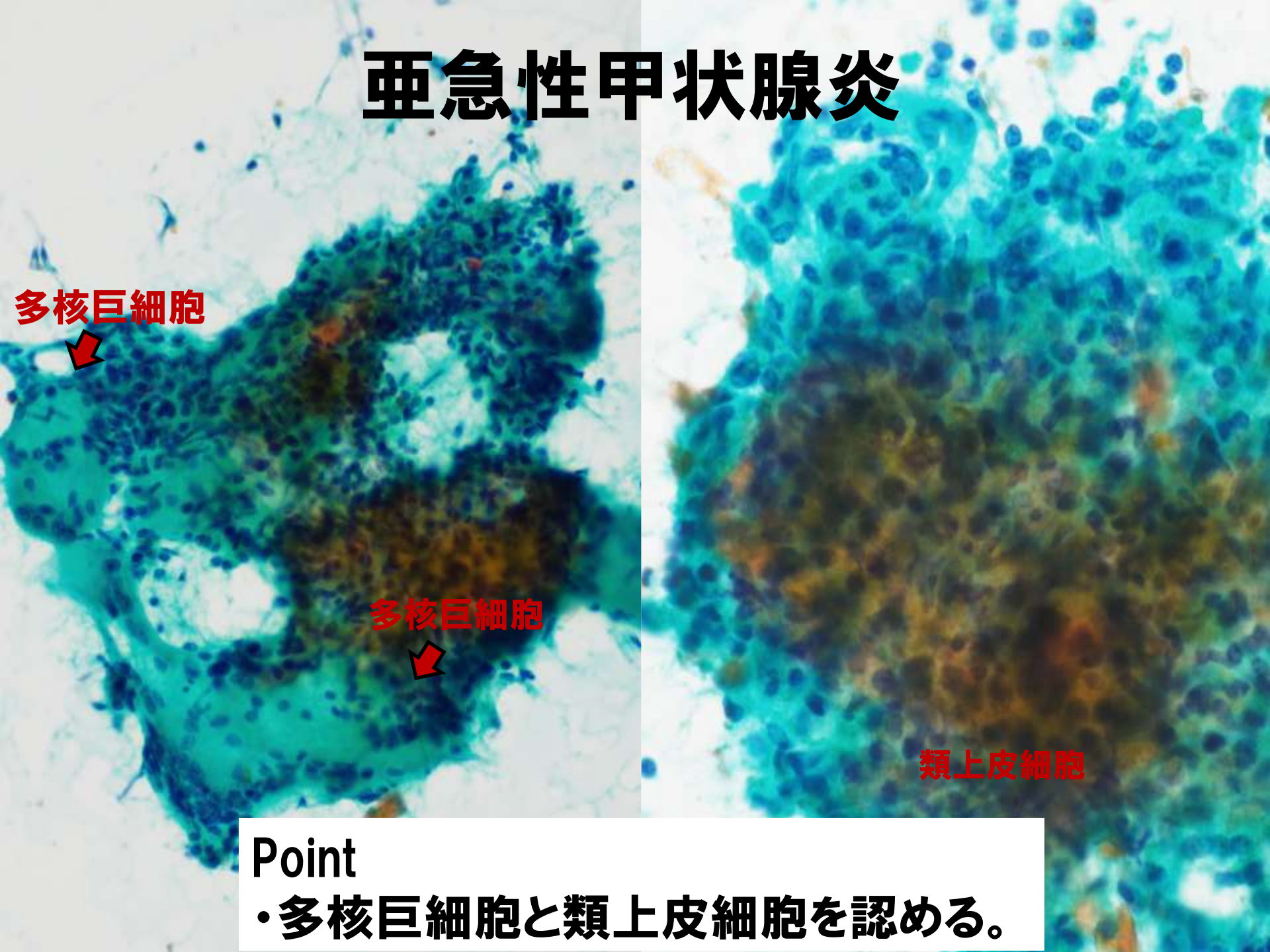

Point

・多核巨細胞と類上皮細胞を認める。

腺腫様甲状腺腫

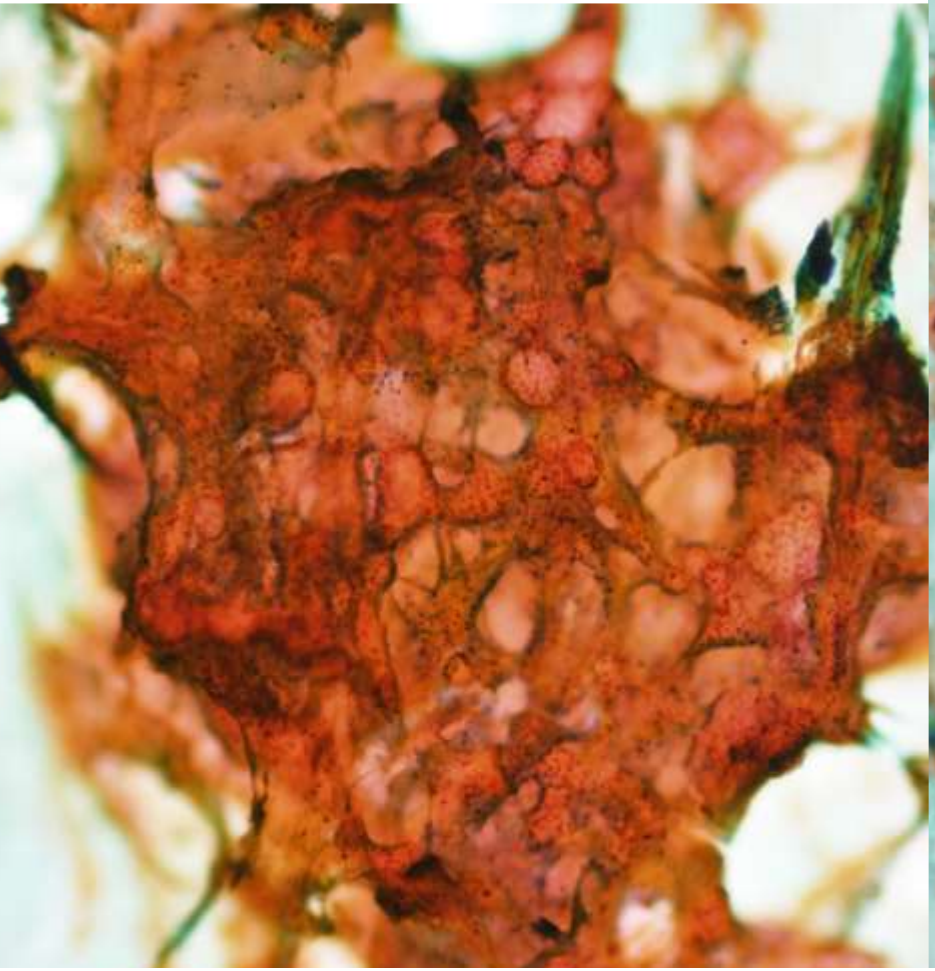

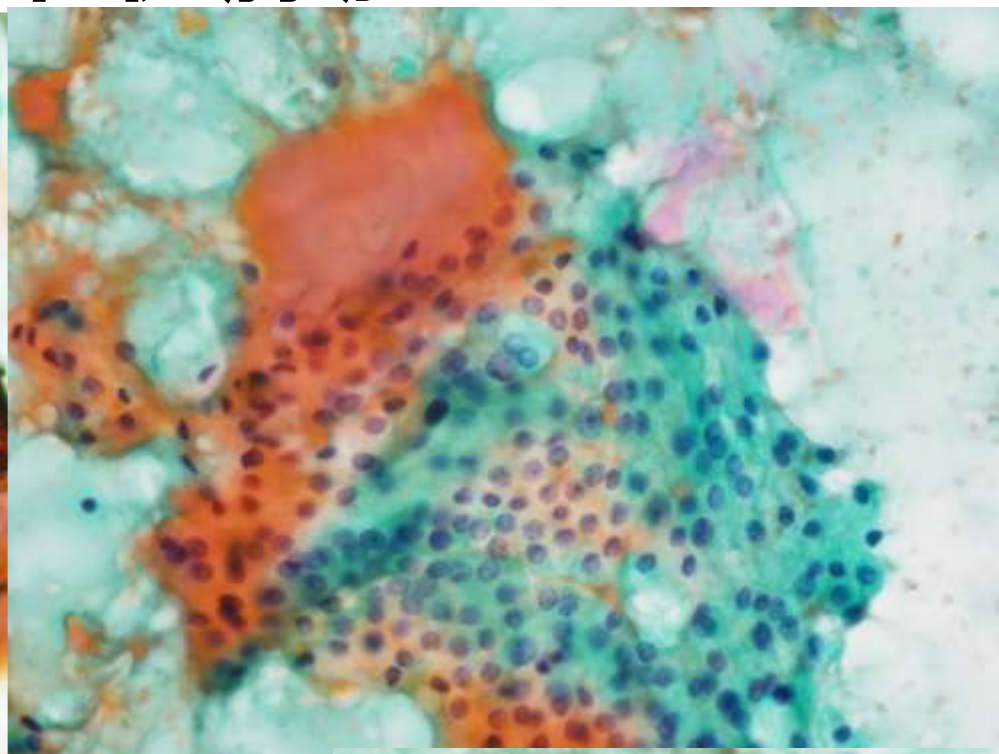

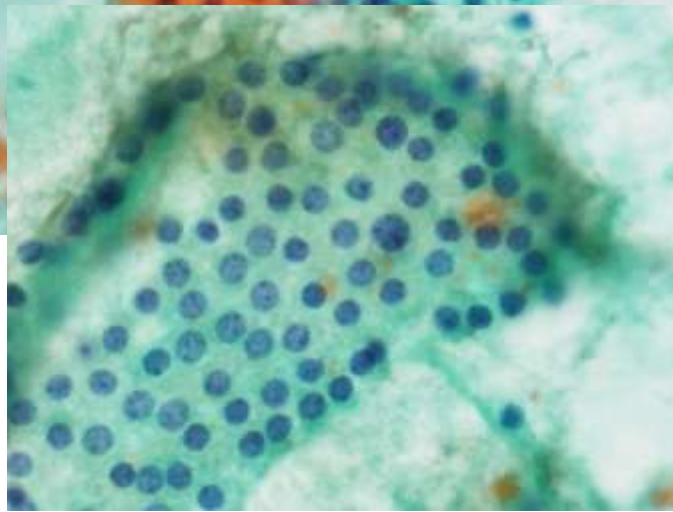

Point

- 多彩な像がみられる。
- 乳頭癌の核所見は認めない。

濾胞性腫瘍

NIFTP

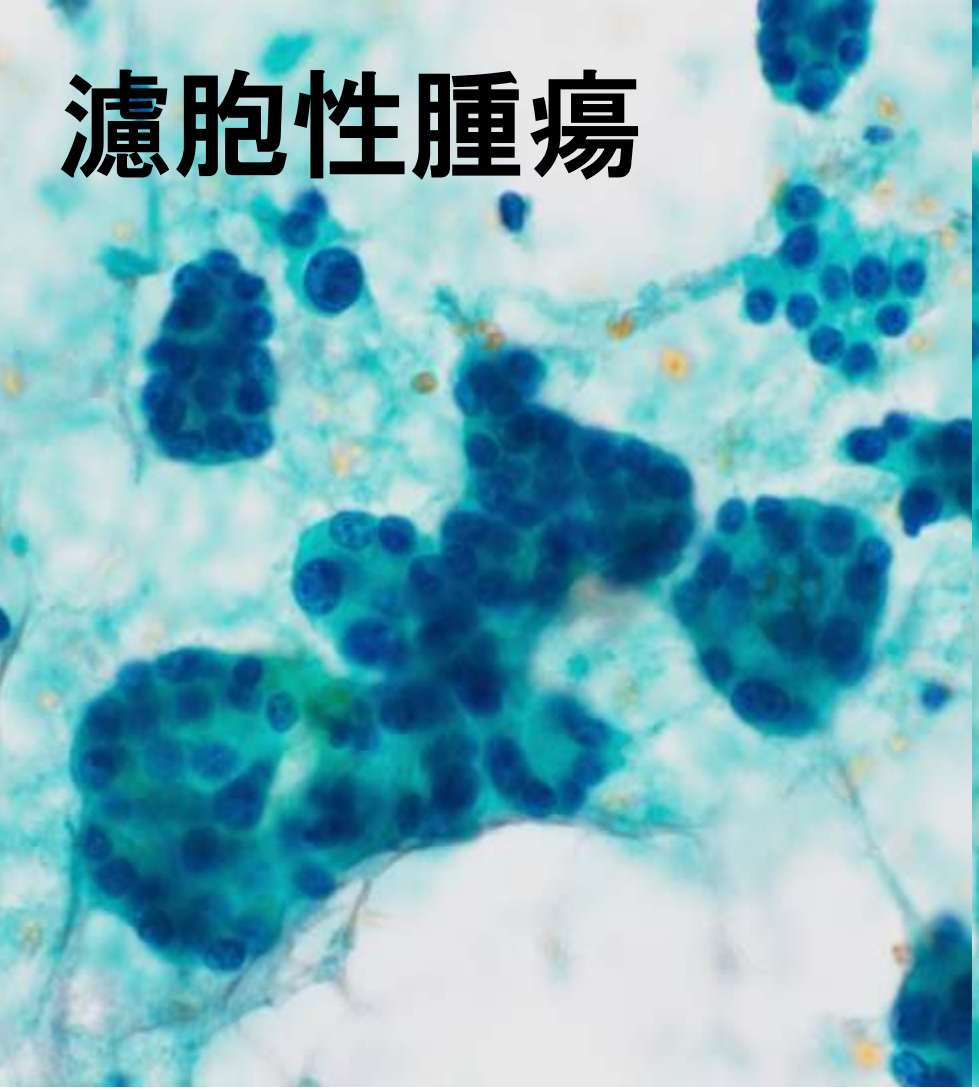

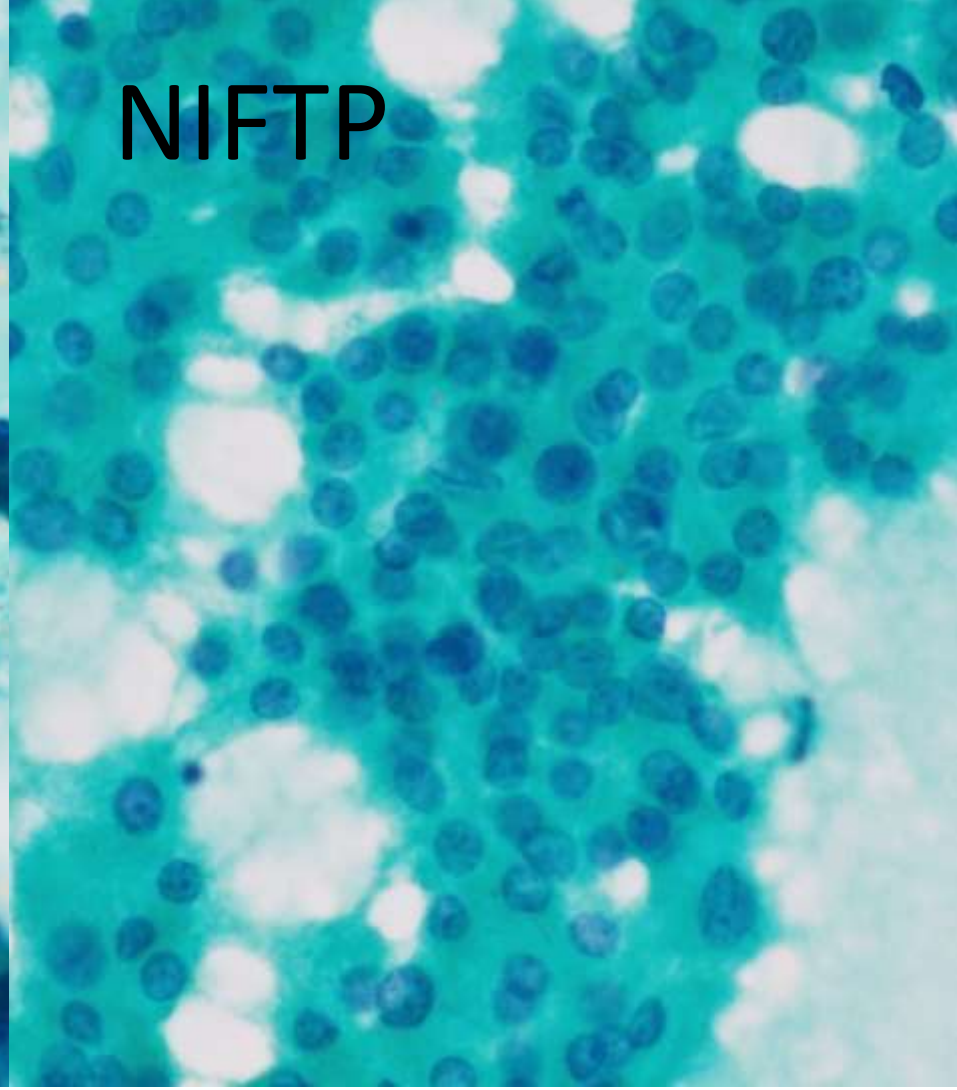

Point

- 出血性背景で、コロイドや泡沫細胞はみられない。
- 均一な細胞が主体で、小濾胞～中濾胞、索状の集塊で出現する。
- 乳頭癌の核所見は認めない。

NIFTP vs follicular adenoma

		Follicular adenoma	NIFTP
Follicular size	Small	28.9%	56.0%
	Medium	48.5%	36.0%
	Large	22.7%	8.0%
Follicular architecture	Flat	79.4%	45.0%
	3-dimensional	20.6%	55.0%
Helmet-like nuclei		6.2%	77.0%
Nuclear overlapping		3.1%	76.0%
Irregularly shaped nuclei		5.2%	77.0%
Nuclear groove		4.1%	73.0%
Nuclear chromatin	Fine granular	16.5%	71.0%
Nuclear enlargement		42.3%	74.0%
anisonuclcosis		6.2%	15.0%

甲状腺細胞診における濾胞性病変の鑑別診断とNIFTPの取り扱い　樋口観世子　隈病院病理診断科　J.Jpn.Soc.Clin.Cytol.2022:61 (3):183～192.

NIFTP vs follicular adenoma

		Follicular adenoma	NIFTP
Follicular size	Small	28.9%	56.0%
	Medium	48.5%	36.0%
	Large		
Follicular architecture	Flat		
	3-dimensiona		
Helmet-like nuclei			
Nuclear overlapping			
Irregularly shaped nuclei			
Nuclear groove			
Nuclear chromatin	Fine granular	16.5%	71.0%
Nuclear enlargement		42.3%	74.0%
anisonuclcosis		6.2%	15.0%

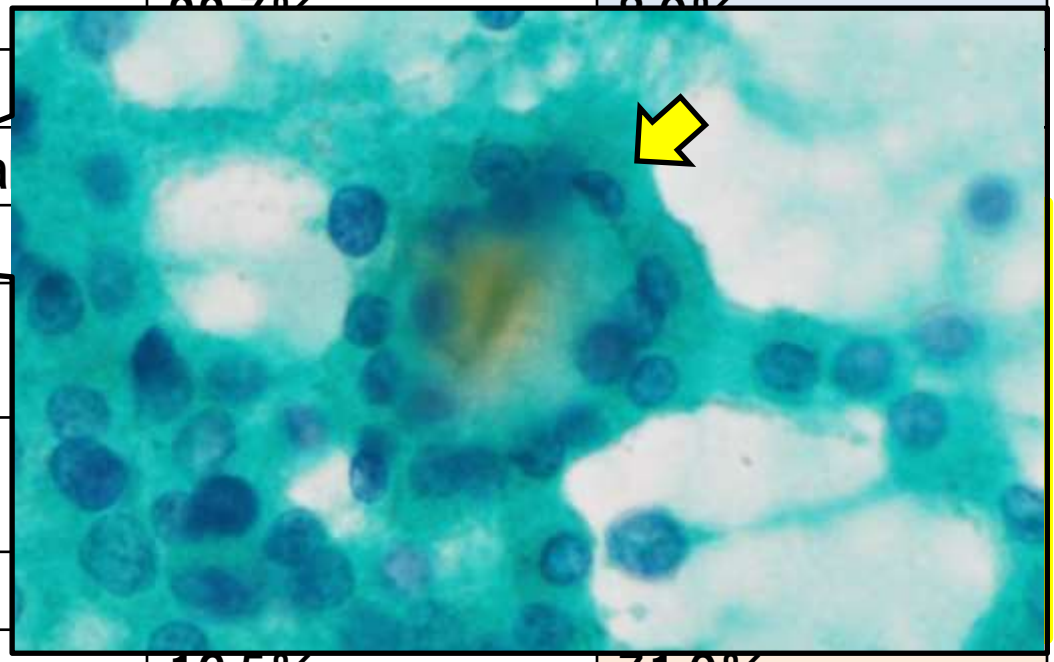

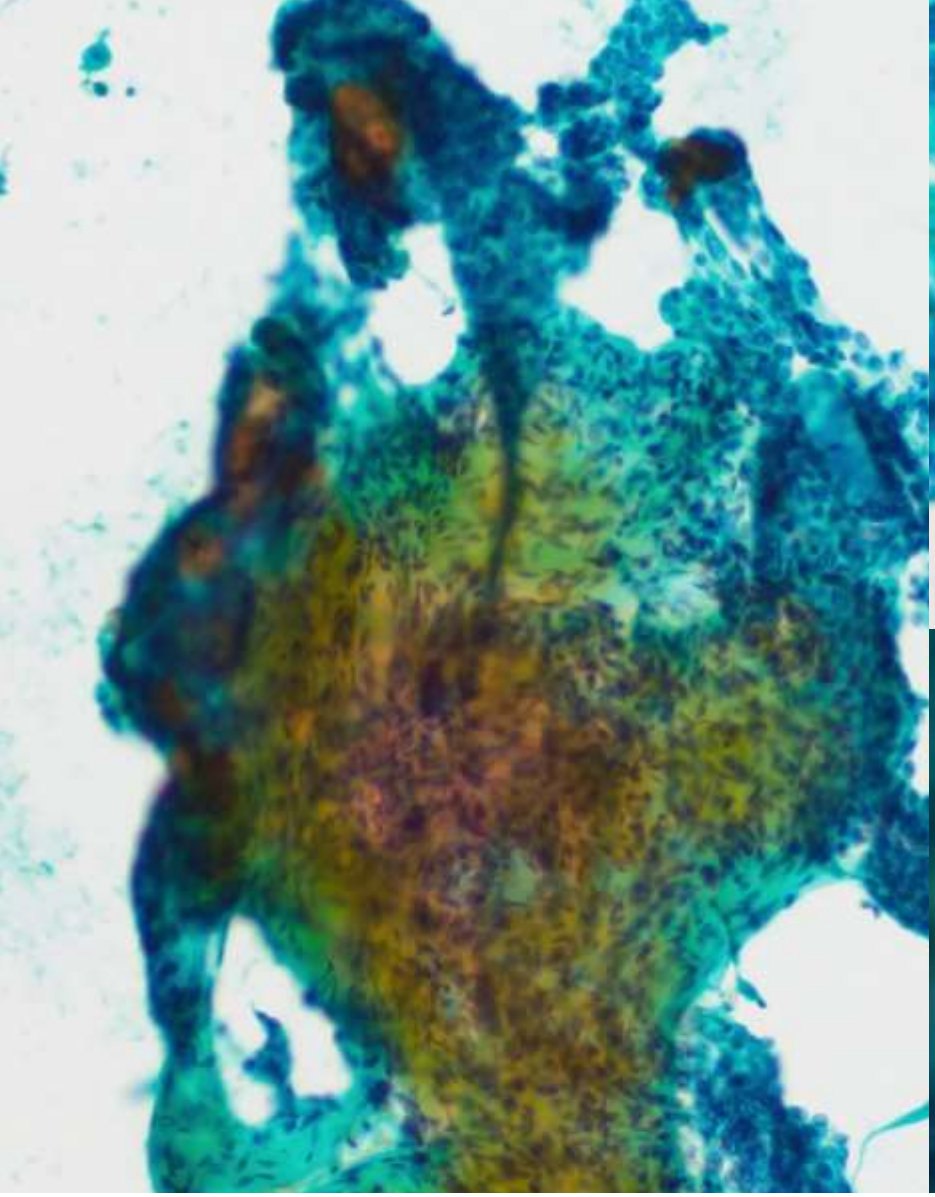

乳頭癌

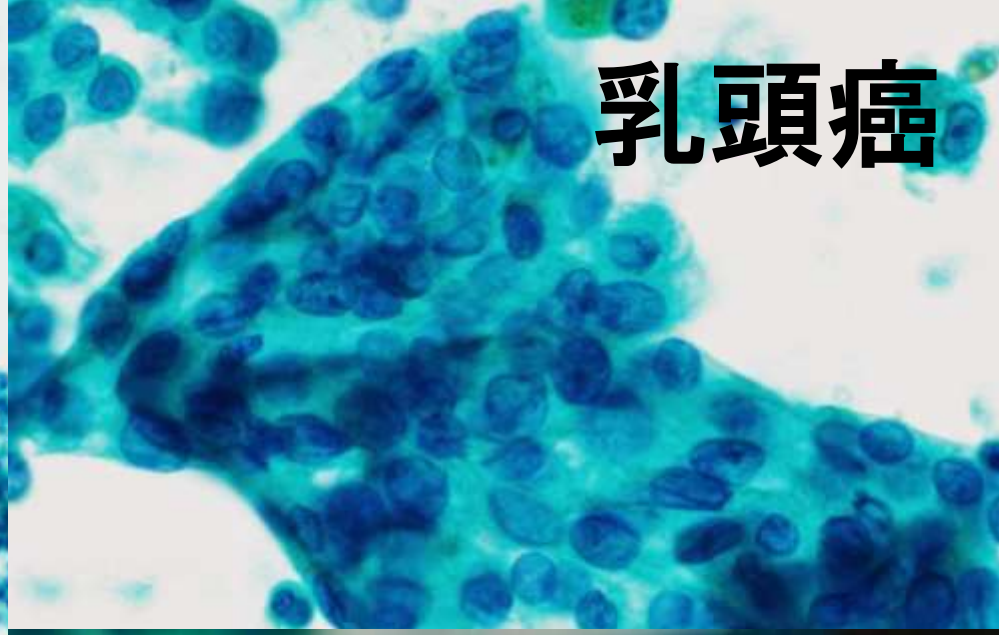

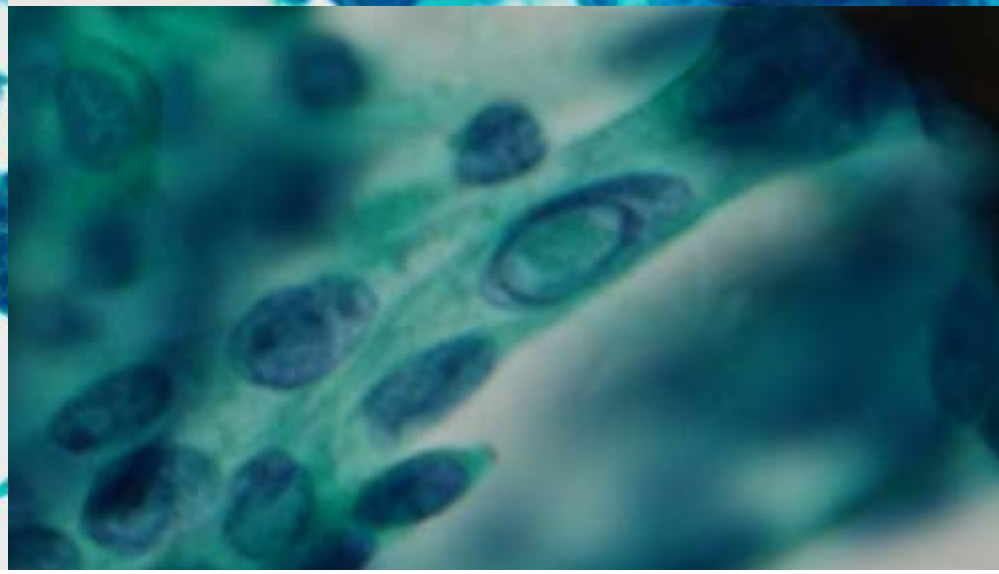

Point

- 重畳核、すりガラス状核、核溝、核内細胞質封入体
- 乳頭状、シート状、濾胞状の集塊で見られる。

未分化癌

Point

- 異型が極めて強い
- 結合性は乏しく孤立散在性に出現。
- 肉腫が鑑別に挙がることもしばしばある。

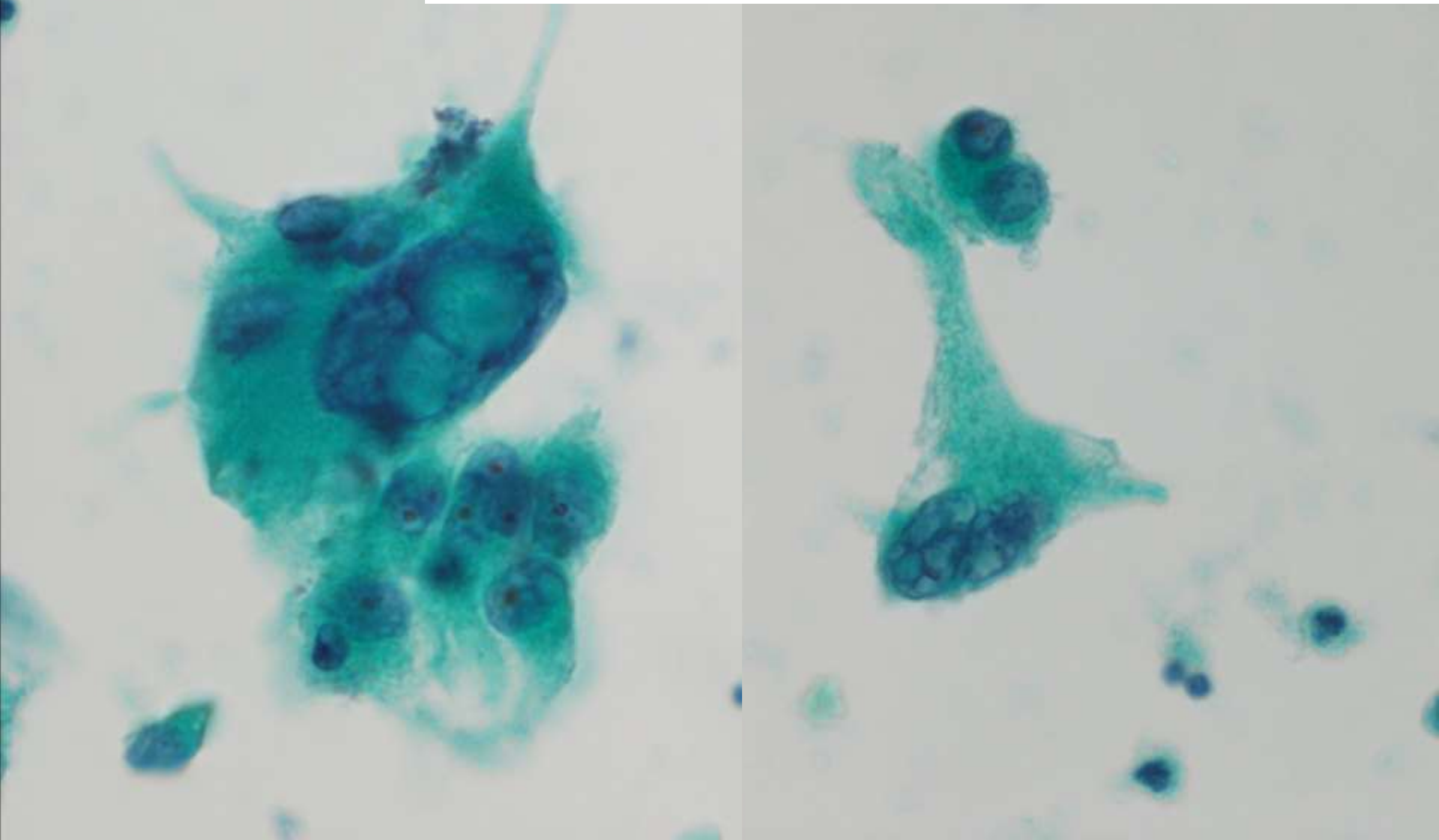

硝子化索状腫瘍

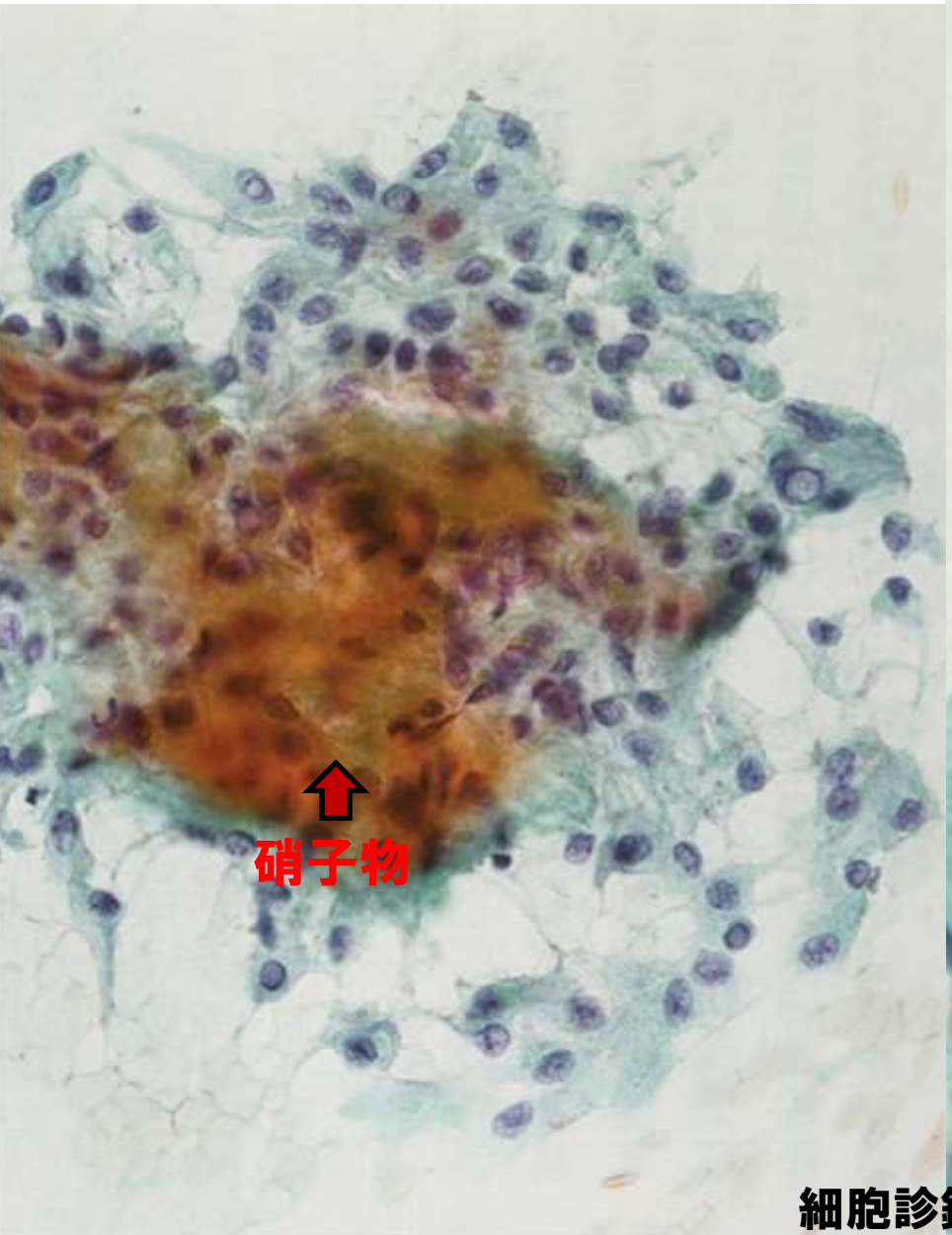



細胞診鑑別アトラス 医歯薬出版株式会社 より引用

まとめ

- 甲状腺癌取り扱い規約第9版より導入された低リスク腫瘍を問題として取り上げた。
- 実際のところ、細胞診では診断できないが、「小濾胞状構造+乳頭癌様核⫤乳頭状集塊」のときは、NIFTPや濾胞型乳頭癌の可能性を考える。
- BRAFとNRASの免疫組織化学的あるいは分子的検索が望ましい。